Lane Medical Library

189.

Zur Casuistik der Beckenfrakturen.

Inaugural - Dissertation

zur

Erlangung der Doctorwürde

in der

Medicin, Chirurgie und Geburtshilfe,

welche

nebst beigefügten Thesen

mit Zustimmung der Hohen Medicinischen Fakultät

der Königl. Universität zu Greifswald

am

Dienstag, den 8. März 1898,

Mittags 1 Uhr

öffentlich verteidigen wird

Fritz Hertwig

aus Oppeln.

Opponenten:

Herr Drd. Isemer.

Herr cand. med. Deichsel.

Greifswald.

Druck von Julius Abel.

1898.

Digitized by the Internet Archive
in 2026

https://archive.org/details/IA40154003_0116

Seinen teuren Eltern und Geschwistern

in Liebe und Dankbarkeit

gewidmet

vom

Verfasser.

Infolge der Zusammensetzung des Beckens aus mehreren Knochen und ihrer Zusammenfügung in eine Ringform, der grossen Fläche, die eine Menge von Angriffspunkten darbietet, sind die Formen und Arten der Frakturen des Beckens sehr verschieden. Da aber die Beckenknochen eine relativ bedeutende Festigkeit besitzen, andrerseits noch ziemlich geschützt sind durch mächtige Muskellager und seitlich durch die vorstehenden Schenkel-Rollhügel, da also immerhin bedeutende Gewalten einwirken müssen, so erklärt sich der geringe Prozentsatz, den die Beckenfrakturen in der Statistik der Frakturen ausmachen, nämlich nach Gurlt's Statistik 0,3%. Im Hotel-Dieu fanden sich in 11 Jahren unter 2347 Frakturen 9, im Pensylvania-Hospital zu Philadelphia in 12 Jahren unter 1441 Frakturen 10, im Londoner Middlesex-Hospital in 6 Jahren unter 1901 Frakturen 7 Beckenfrakturen.

Aus der Gesamtzahl der Beckenfrakturen sind in erster Linie hervorzuheben die **einfachen Stückfrakturen,** die partiellen Frakturen ohne Verletzung der Form und Kontinuität des Beckenringes. Sie finden sich z. B. als Rissfrakturen der Spin. il. ant. sup. bei Überstreckung des Beines nach hinten, Querfraktur des Kreuzbeines und Abbruch des Steissbeines bei Fall auf das Gesäss, Rissfraktur des horizontalen Schambeinastes bei forcierter Abduction durch Adductorenzug, Frakturen der Crista bei Schlag oder Fall auf die Hüftgegend u. s. w. Sie erfordern wegen ihrer Einfachheit, des leichten Heilungsverlaufes, ihrer günstigen Prognose — im allgemeinen — kein besonderes klinisches Interesse, weshalb ich auch auf diesen Gegenstand nicht weiter eingehen zu müssen glaube.

Von viel grösserer Wichtigkeit sind die **Beckenring-**

frakturen, d. h. die Frakturen mit Unterbrechung der Kontinuität des Beckenringes an irgend einer Stelle (Rose; Katzenelson). Den Zusammenhang dieses Ringes zu verletzen, erfordert eine bedeutende Gewaltwirkung, während die oben angeführten Stückfrakturen schon bei Schlag auf die Crista resp. Hüfte oder Fall aus geringer Höhe erfolgen können. Die Wirkung der grösseren Gewalt ist auch eine viel ausgedehntere sowohl auf die Beckenknochen und -Gelenke selbst als auf Weichteile, innere Organe. Schon wegen dieser Komplikations-Verletzungen erheischen die Beckenringfrakturen in hohem Masse das klinische Interesse. Dann lassen auch die Formen der Frakturen, ihr Mechanismus und auch die Ätiologie wie klinischer Verlauf gewisse Ähnlichkeit und Regelmässigkeit nicht verkennen.

Zustande kommen also, wie schon angedeutet, diese Frakturen, die sich gewöhnlich an gegenüberliegenden Stellen des Beckenringes finden, als die zuerst von Malgaigne angeführte doppelte Vertikalfraktur, durch Einwirkung grosser Gewalten: Überfahren, Verschüttet werden, Fall aus bedeutender Höhe auf die Hüftgegend; wuchtiger Fall oder Anprall eines schweren Körpers an Hüfte oder Beckengegend, wie Fall eines schweren Balkens, eines Pferdes auf das Becken, Zusammenpressen zwischen die Puffer von Eisenbahnwagen u. s. w. Die Kraft fasst gewöhnlich am Becken oder am Trochanter maj. selbst an, selten ist sie fortgeleitet, wie bei Fall auf die Füsse mit Einschlagen der Sitzknorren als Folgen.

Zur Erklärung des Mechanismus der Frakturen benutzen die früheren Autoren Malgaigne, Lossen, Riedinger, Kaufmann, König, Roser u. a. die verschiedenen Arten der verletzenden Gewalten, die Kraftrichtung, die frontal, sagittal, schräg, selten vertikal sein kann, die geringe Widerstandsfähigkeit der Knochen an den dünnen Stellen, beim Übergang von dünnen in dickere Partieen, oder in den Knorpelfugen. Die Statistiken von Streubel, Bartels und Michaelis weisen auch insgesamt sowohl bei Rissfrakturen wie Beckenring-

brüchen neben 94 Frakturen des Os pubis, 36 des Os ischii auf, 33 Frakturen des Os ilei, 10 des Os sacrum, 17 des Acetabulum, 1 des Tuber ischii, 26 Zerreissungen der Symphyse, 13 der Artic. sacro-iliaca; man erkennt deutlich die überwiegende Beteiligung der vorderen Beckenwand. Katzenelson verwertet zuerst bei der Erklärung der Frakturform und des Mechanismus die Form des Beckens als Ring und die daraus resultierende Biegungsspannung und Elasticität, wie sie durch neuere Experimente festgestellt ist. Kusmin fand bei seinen Versuchen an Leichen bei andauernd gesteigerter sagittaler Kompression eine Annäherungsfähigkeit von Symphyse und Promontorium fast bis zur Berührung, Messerer bei frontaler Kompression ein Annäherungsvermögen der entferntesten Stellen der Linea innominata bis auf 27 mm, vor dem Eintreten des Bruches, während nachher die dislocierten Fragmente nur mit geringen Unterschieden die frühere Lage wieder einnahmen. Zu den gleichen Resultaten gelangte Areilza bei seinen Versuchen. Die Fraktur entsteht dann infolge Überbiegung nach innen oder aussen über die Grenze der Biegungsspannung hinaus, die durch den Brechungskoefficienten eines jeden Beckenknochens gegeben ist. Die dem Angriffspunkt der Kraft zunächst gelegenen Stellen werden nach innen, die seitlich entfernteren nach aussen ge- resp. überbogen. Dabei ist zu beachten, dass die Fortleitung der Kraftwirkung an andere, entferntere Stellen besonders bei längerer Zeitdauer der Wirkung zu beobachten ist, während sehr plötzliche und stark angreifende Gewalten die dann meistens mehr beschränkten Einschlagsfrakturen, wie z. B. Luxatio fem. centralis an der Angriffsstelle hervorrufen.

Weiter begünstigen die Krümmungen und Winkelbildungen der Beckenknochen die Möglichkeit einer Fraktur (Bruns, Katzenelson), ferner Bänderspannung und Muskelzug. Die Wirkung dieser beiden Faktoren beschränkt sich nicht nur auf Rissfrakturen, die dann noch neben einem Ringbruch bestehen

können, sondern sie können auch diesen allein erzeugen, wie im Verein mit anderen Faktoren, z. B. Fraktur der Schambeinäste infolge Adduktorenwirkung bei forcierter Abduktion, wie ferner in dem noch zu erwähnenden Experiment Kusmins. So kommen noch in Betracht die Glutaei bei den Frakturen der Darmbeinschaufel, die Ligg. sacro-il. ant. et post. bei denen der Kreuzdarmbein-Gelenkränder, bei jugendlichen Personen ev. noch das Lig. Bertini mit folgendem Rissbruch der Spin. il. ant. inf. oder des vorderen Randes des Acetabulum bei der forcierten Hyperextension des abducierten Oberschenkels, während bei alten Leuten ein Rissbruch des Schenkelhalses eintritt (von Linhart, König). Bestätigt werden diese Schlüsse aus Beobachtungen der Praxis durch Messerers und besonders Kusmins Experimente, deren Ergebnisse ich nachfolgen lasse, während ich hier den sehr charakteristischen Versuch Kusmins anführen will: Schlag auf die Trochanteren der parallel gestellten Oberschenkel erzeugte keine Beckenfraktur, dagegen Schlag auf die Trochanteren der stark abducierten Beine: Fraktur der vorderen Beckenwand vor Verletzung des Acetabulum, zurückzuführen auf Zugwirkung der mächtigen Adduktorengruppe.

Unter Berücksichtigung aller dieser Momente, besonders der Resultate Messerers und Kusmins, sowie durch Nachprüfung derselben an einer grösseren Anzahl eigener und aus der Litteratur zusammengestellter Fälle, teils in Übereinstimmung, teils mit Berichtigung der Ansichten früherer Autoren kommt Katzenelson zu folgender Erklärung des Frakturmechanismus.

Die sagittale Kompression von vorn nach hinten ergiebt: Verkleinerung des sagittalen Durchmessers, Vergrösserung des frontalen, Einbiegung des Schossgebietes nach innen, und zwar erfolgt durch Überbiegung nach innen Fraktur am Tub. pub., am Ram. ascend. oss. ischii resp. Symphysentrennung, ev. bei weiterer Kraftwirkung durch Überbiegung

nach aussen Fraktur an der Emin. ileopect. und am Tuber ossis ischii. Die Vergrösserung des frontalen Durchmessers giebt sich ferner kund durch Aussenrotation der Darmbeinschaufeln — auch eine Biegung nach aussen. Hinten entsteht Einbiegen resp. Eindrücken des Kreuzbeines durch Gegendruck der Stützfläche, Diastase der Artic. sacro-il. an ihrer Vorderseite, An- bis Überspannung der Ligg. sacro-iliaca anteriora mit Rissfrakturen der vorderen Kreuzbeinränder — soweit sie der Gelenkfläche angehören —; infolge dieses Auseinanderweichens der vorderen Gelenkränder ist auch eine Zertrümmerung der vorderen Kreuzbeinfläche durch Zusammenpressen unmöglich — wie König und Lossen annehmen.

Bei sagittaler Kompression von hinten nach vorn finden wir dieselben Resultate, nur höchst selten — bei sehr expansiv wirkender Gewalt — zuerst Einschlagen oder Eindrängen des Kreuzbeines in das Becken; meist bricht vorher die dünne vordere Beckenwand an den erwähnten typischen Stellen.

Bei frontaler Kompression in der Gegend der Darmbeinschaufeln oder Trochanteren erfolgt Verkleinerung des frontalen Durchmessers, Biegung der Acetabulum-Gegend nach innen, Nach-aussen-Biegung der Symphyse oder hinteren Darmbeinränder, infolgedessen Bruch an der Emin. ileopectin. Durch Überbiegung nach innen entsteht Bruch an der Tuberos. ossis ischii oder Trennung der Symphyse durch Überbiegung nach aussen. Hinten erfolgt durch Überbiegung nach aussen Diastase der hinteren Ränder der Articul. sacroiliaca, Bruch durch das ganze Darmbein von der Crista bis in die Incis. isch. mag., sowie durch Zugspannung der Ligg. sacroilcaca post., ev. auch kleine Rissfrackturen an der Spina il. post. durch Spannung der Ligg. spin-sacr. Katzenelson betont bes., dass dieser ziemlich typisch vorkommende vertikale Bruch des hinteren Darmbeinteiles bei frontaler Kompression keine blosse Rissfraktur, sondern ein indirecter Biegungsbruch

ist, wofür ihm zu sprechen scheint, dass derselbe oft als Splitter- oder mehrfacher Bruch erscheint, was bei einfachen Rissfracturen nicht der Fall ist. Areilza hebt im Anschluss an seine Experimente hervor, dass nur das von der Gewalt betroffene Os ilei grade gepresst und verschoben wird, das andere unverändert bleibt, dass also doppelter Vertikalbruch auf beiden Seiten, 4facher Beckenbruch, sehr selten ist.

Demnach ergeben sich bei sagittaler wie frontaler Kompression zunächst Fracturen an den typischen Stellen der vorderen Beckenwand, dann erst an der hinteren. Bei frontaler Kompression wiegt der vertikale Darmbeinbruch vor, der mit dem Vorder-Beckenwandbruch den doppelten Vertikalbruch Malgaigne's liefert. Bei sagittaler Kompression entstehen am häufigsten die vorderen Beckenwandbrüche, ev. mit Trennung der Symphyse oder diese allein, hinten Diastase der Art. sacro-il., ev. Rissfracturen der vorderen Kreuzbeinränder. Bei grösserer und lange andauernder Kraftwirkung können die oben erwähnten Fraktur- resp. Diastasenformen in mehr oder weniger grosser Vollzähligkeit erfolgen.

Die Kompression im schrägen Durchmesser hat im wesentlichen dieselben Verletzungen zur Folge wie die im frontalen. Ist ja auch der diagonale Diameter nicht viel abweichend vom frontalen gerichtet. Es ist also erklärlich, dass bei der Kompression des dem frontalen ziemlich ähnlich verlaufenden schrägen Durchmessers sich auch ähnliche Resultate ergeben; nämlich: Diastase oder Rissfraktur der Artic. sacro-iliaca, oder doppelte Vertikalfraktur mit oder ohne Splitterung des Darmbeines, seltener Frakturen und Zerreissungen der Symphyse.

Fall auf das Gesäss aus bedeutender Höhe, also Einwirkung in vertikaler Richtung, hat zur Folge am häufigsten: Einschlagen des Sitzhöckers, also Frakturen in der Umgebung des Tuber ossis ischii und des Foramen ovale am Scham- und Sitzbein, selten Diastase der Artic. sacro-il. oder der Symphyse.

Selbstverständlich lassen sich die Frakturformen der Praxis nicht mit pedantischer Genauigkeit auf die im künstlich abgezirkelten Experiment gefundenen Resultate übertragen, zumal da die Angaben der Patienten über Richtung und Angriffsweise der Kraft oft sehr ungenau sind und auch durch das Bestreben der Fragmente, ihre frühere Lage möglichst wieder einzunehmen, im Leben und selbst bei Autopsien schwer zu beurteilen ist, welcher Art die Veränderungen beim Unfall gewesen sind (Areilza).

Am häufigsten begleitet und am meisten gefährlich sind diese multiplen Beckenfrakturen durch die Verletzungen der Harnröhre und Harnblase. Diejenigen der Harnröhre sind zumeist totale Zerreissungen. Vorbedingung ist durchaus nicht die doppelte Vertikalfraktur, also meist frontale Kompression, wie Oberst annimmt. Es genügt schon die einfache Fraktur der vorderen Beckenwand, die ja auch die Harnröhrenverletzung erst bedingt sowohl bei sagittaler als frontaler Kompression (Kaufmann, König, Katzenelson.) Häufiger allerdings sind sie bei frontaler Kompression, da sagittale manchmal nur Symphysenlösung zur Folge hat; diese aber ist nach Bartels und Katzenelson fast nur mit Blasen-, selten mit Harnröhrenzerreissung komplicirt.

Bedingt wird die Harnröhrenzerreissung

1. durch die Anspiessung durch Fragmente, und zwar der hier nur in Betracht kommenden Rami desc. pubis und assend. ischii (Oberst, Malgaigne, Lossen etc.) Bei der grossen Zahl der Beckenfrakturen mit gar keiner oder nur wenig Dislocation trifft diese Erklärung nicht zu. Kaufmann, König und Areilza weisen nur kurz auf die Bänder und Fascien zwischen Urethra und Symphyse und ihre Zerrung hin. Erst Katzenelson betont, dass die Pars membranacea beim Durchtritt durch das Diaphragma urogenitale zerreisst, während von ihr die Pars prostatica durch die Ligg. puboprostat und die dislocirten Fragmente oder nur verbogenen

Schambögen weggezerrt wird; ähnlich wie Arterien entfernt von der Frakturstelle, durch die dislocirten Fragmente weggezogen, beim Durchtritt durch Fascien u. ä. abreissen, wie mit dem Messer durchschnitten (Bruns). Bei erheblicher Dislokation infolge schwerer Verletzung sind auch direkte Zerquetschungen der Urethra möglich (Malgaigne, Riedinger).

Bei der totalen Harnröhrenzerreissung entsteht Harninfiltration wegen aufgehobenen, bei partieller Ruptura urethrae wegen gestörten Abflusses. Der aus einer normalen Blase entleerte Urin ist zwar aseptisch; stagnirend, zersetzt er sich rasch, ein günstiger Nährboden für die auf dem Blutwege, am häufigsten aber durch Katheterisiren oder durch äussere Weichteil-Verletzung herbeigeschafften Infectionserreger. Es entwickelt sich ein Dammabscess der ev. zur tödtlichen Sepsis führen kann.

Die Verletzungen der Harnblase kommen sowohl indirekt durch die dislocirten Fragmente zustande, als auch direkt durch die einwirkende Gewalt, Schlag, Stoss auf die Bauchdecken. Am meisten gefährdet und deshalb in Betracht zu ziehen ist die gefüllte Harnblase; denn wie Bartels betont, springt diese leichter als eine leere, dann liegt sie oberhalb der Symphyse den Bauchdecken an, jene dagegen unter dem Schutz der Beckenknochen im kleinen Becken; ferner kann die gefüllte Blase zwischen Bauchdecken und Promontorium durch die einwirkende Gewalt leicht komprimirt werden. In diesem Falle finden wir intraperitoneale Risse hinten oben am Blasenscheitel. Zuerst springt die Blase, bei weiterer Gewaltwirkung kann noch eine Beckenfraktur entstehen; der Blasenriss ist primär, die Fraktur sekundär, die Kraftrichtung ist sagittal.

Die Verletzungen der Blase durch Knochenspitzen oder -Splitter sind sekundär; zuerst entsteht die Fraktur der vorderen Beckenwand — bei frontaler oder sagittaler Compression —, dann infolge der Dislokation Anspiessung der — meist vorderen —

Blasenwand, und zwar extraperitoneal, da die gefüllte Blase das Bauchfell vor sich her in die Höhe geschoben hat. Bartels beschreibt unter 65 Fällen von Blasenwunden bei Beckenfrakturen, 11 Fälle infolge Splitterverletzung; die Splitter mussten später durch Lithotomie entfernt werden.

Intraperitoneale Blasenrisse bieten die Gefahr der Uraemie durch Resorption des — aseptischen — Harnes einer gesunden Blase, die Gefahr der akuten Peritonitis bei der leicht möglichen Infektion oder bei schon bestehender — infektiöser — Cystitis. Wenn auch die meisten Harnblasenrisse bei Beckenfrakturen extraperitoneal sind, so ist auch hier die Möglichkeit einer Peritonitis sehr nahe, fortgeleitet von der unausbleiblichen Harninfiltration.

Von weiteren Komplikationen wären zu nennen und den eben angeführten als bedeutend seltener anzureihen: Verletzungen der äusseren Weichteile, Durchspiessung der äusseren Haut, Quetschung, Decollement, Verletzungen, Ruptur der anderen Beckenorgane: Vagina, Rectum, Verletzungen der Gefässe und Nerven: A. u. V. iliaca, A. u. V. fem., N. ischiadicus u. femoralis u. a. Ev. sind noch Brust- und Bauch-eingeweide beteiligt; wir finden Lungen-, Leber-, Nierenruptur. Bei der bedeutenden Gewaltwirkung kommen auch Verletzungen der Wirbelsäule, des Schädels und seines Inhaltes zustande.

Infolge der Mannigfaltigkeit der Frakturen und ihrer Nebenverletzungen sind die Symptome auch sehr zahlreich. Wie bei jeder Fraktur suchen wir zunächst nach abnormer Beweglichkeit, Bruchschmerz, Crepitation, ev. Dislokation. Diese letztere kann aber, wie schon mehrfach betont, fehlen. Sehr selten ist die Verschiebung derartig, dass die Fragmente die äussere Haut durchspiessen oder gar in den Schamlippen gefunden werden, wie von Malgaigne und Maret beobachtet.

Abnorme Beweglichkeit kann auch vermisst werden, da die Bruchstücke zuweilen durch erhaltenes Periost, zwischenliegende Weichteile, Einkeilung fixirt sind. Doch meist erkennt

man bei sagittaler oder frontaler Kompression zwischen den palpirenden Händen abnorme Beweglichkeit, fühlt resp. hört die Crepitation.

Druckschmerz ist fast immer vorhanden und kann von aussen durch sorgfältiges Abtasten, ev. auch von innen von Scheide und Mastdarm aus lokalisirt werden. Der subjektive Schmerz ist von keiner Bedeutung; bei Kontusion ist er auch vorhanden, wird ausserdem verschieden stark empfunden.

Die Kontinuitätstrennung an 2 Stellen, der typische doppelte Vertikalbruch Malgaigne's kennzeichnet sich 1. durch Aufsteigen des mittleren Fragmentes resp. der einen Beckenhälfte, infolge dessen scheinbare Verkürzung der betr. unteren Extremität, 2. Drehung des Fragmentes — des vorn und hinten losgetrennten Os coxae — mit seinem Vorderteil nach vorn und unten in das Becken, in welches es inf. seiner Schwere hineinsinkt; Drehung des oberen und hinteren Teiles nach aussen; dabei ist das Bein der betr. Seite gewöhnlich nach aussen gedreht.

Die etwaige Symphysenlösung zeigt sich als ein weit klaffender Spalt unter der Haut, nicht immer in der Mitte gelegen, in den man ev. die Hand hineinlegen kann.

Zu beachten sind weiter Blutergüsse, Ekchymosen, gewöhnlich in der Leistengegend oberhalb des Lig. Pouparti, in der Hüftgegend, im Kreuzdarmbeingebiet, bald mehr oder weniger begrenzt, bald als diffuse Sugillationen ausgebreitet über die Bauchdecken, Damm, Skrotum (häufig finden sich als Sektionsergebnis noch Blutergüsse auch an inneren Organen, Peritoneum, Blase, Mastdarm, den Bauchmuskeln, M. Ileopsoas). Über den Wert sind die Meinungen geteilt. Im Gegensatz zu Rose hält Katzenelson sie für sehr beachtenswert, da sie nicht so selten sind. Bartels führt unter 27 Beckenbrüchen mit genauer Angabe der Symptome 13 Fälle mit Ekchymosen an — die nicht erst 3—5 Tage, sondern gleich nach der Verletzung zu konstatieren sind.

Für die Diagnose sehr wichtig und als wertvolle Symptome zu nennen sind: Funktionsstörungen der Blase und Muskeln infolge Verletzung oder als Kontusionslähmung. So finden wir oft Blasenlähmung trotz Urindranges. Rose rät hierbei Einführung eines Katheters, gleichzeitigen Druck auf die Blasengegend, weil die Bauchpresse durch Kontusion gelähmt ist, ev. durch Verlust des Haltes am abgebrochenen Schambeinast nicht mit pressen kann. Der M. Ileopsoas kann funktionsunfähig sein, nicht infolge Zerreissung, sondern weil er von kleinen Blutextravasaten durchsetzt ist; seine Kontraktionen sind infolge eingespiesster Splitter oft sehr schmerzhaft bis zu Krampfanfällen. Seine Lähmung kennzeichnet sich durch Unfähigkeit zu stehen und das Bein zu erheben.

Diese Blasen- und Ileopsoas-Lähmung hält Rose direkt für ausschlaggebende Zeichen, da zur Verletzung dieser Teile erst ein Durchbruch des schützenden Beckengürtels notwendig sei. Demgegenüber steht die Beobachtung Bartels', dass Ileopsoaslähmung auch bei Blasenverletzung ohne Beckenfraktur vorkommt, ferner die Angabe Lossens, dass Lähmung des Detrusor vesicae als blosse Kontusionslähmung bei schwerer — unkomplizierter — Gewaltwirkung auf die Bauchdecken, Erschütterung des Stammes, des ganzen Körpers usw. angetroffen wird. Hieraus ergiebt sich, dass Blasen- und Ileopsoaslähmung jedenfalls nicht ausschlaggebende Symptome sein können, wenn sie immerhin Beachtung verdienen.

Aber von grösstem Werte für die Diagnose der Beckenfraktur sind die Harnblasen- und Harnröhrenverletzungen. Blasenrisse kommen am häufigsten bei Beckenfrakturen vor: Bartels führt unter 169 Fällen von Blasenrissen 65 infolge Beckenbrüchen an. Abgesehen von Quetschungen des Perineum und sekundärer Ruptura urethrae z. B. bei Fall auf den Damm oder Sitzknorren, geht eine Harnröhrenzerreissung sicher mit einer Fraktur der Beckenwand einher. So sind auch bei allen bekannten Harnröhrenzerreissungen vordere

Beckenwandbrüche beobachtet (Katzenelson), während Streubel einige Fälle anführt, wo zwar Fraktur der vorderen Beckenwand, aber keine Ruptura urethrae vorhanden war. Daher hält Katzenelson Roser's Behauptung: „Kaum ein vorderer Beckenwandbruch ohne Harnröhrenzerreissung" für zuweit gehend und stellt demgegenüber den Satz auf: „keine Harnröhrenzerreissung ohne vorderen Beckenwandbruch oder Symphysenlösung."

Bei der Differentialdiagnose käme zunächst die einfache Contusio pelvis in Betracht. Hierbei würde man Crepitation, abnorme Beweglichkeit, Deformität vermissen. Da aber diese Zeichen auch bei einer Beckenfraktur zuweilen fehlen, so wird diese öfters übersehen, bis nach Jahren fühlbarer Kallus, ev. Funktionsstörung im Hüftgelenk, beim Urinieren die Beckenfraktur erkennen lassen. Im Gegensatz zur Contusio pelvis wäre also bei der Diagnose einer Fractura pelvis zu achten auf isolierten Druckschmerz, Ekchymosen über dem Lig. Pouparti, am Skrotum und Damm, sowie auf ev. Harnröhrenverletzungen.

Schenkelhals- und Pfannenbruch geben sich beide kund durch Schmerzhaftigkeit bei Bewegungen im Hüftgelenk, ev. durch Crepitation, wirkliche und scheinbare Verkürzung des Beines. Bei Pfannenbruch sind leise Rotationsbewegungen des Oberschenkelkopfes nicht schmerzhaft, dagegen bei Schenkelhalsfraktur. Bei letzterer wäre noch der leichter zu lokalisierende Bruchschmerz, bei ersterer eine event. Ileopsoaslähmung zu beobachten (Rose).

Bei Lendenwirbelbruch wäre die Lokalisation des Bruchschmerzes oberhalb des Kreuzbeines, event. bei Beteiligung des Rückenmarkes Lähmungserscheinungen der Beine zu berücksichtigen.

Die Prognose der partiellen Fraktur ist sehr günstig; dagegen die der multiplen Frakturen sehr ungünstig, fast infaust infolge Verletzungen der Harnorgane mit ihren

schweren Folgen der Urininfiltration, Sepsis, Peritonitis, weshalb Kaufmann diese Fälle trotz unverletzter Haut zu den komplicierten Frakturen zählt.

Daher ist die Mortalität der Beckenringbrüche sehr gross. König hatte in $^3/_4$ seiner Fälle Heilungen zu konstatieren, Kaufmann führt unter 50 Fällen mit Harnröhrenzerreissung 30 Heilungen an, Bartels dagegen von 50 nur 9 Heilungen — die letzte Statistik stammt aus der vorantiseptischen Zeit. Zwar heilen die Beckenfrakturen, selbst die unkomplicierten Beckenringbrüche schwerster Art bei gehöriger Behandlung in 4—6 Wochen, höchstens 2—3 Monaten, doch wird ihre Prognose noch verschlechtert dadurch, dass oft Funktionsstörungen zurückbleiben. So heilen die Brüche oft mit erheblicher Dislokation; infolge dessen wird — bei verschiedenem Hochstand der Hüftbeine — die scheinbare Verkürzung der Beine zur dauernden. Bei Pfannenbrüchen können sich Bewegungsbeschränkung im Hüftgelenk einstellen. Durch bedeutende Kallusmasse an der Symphyse ist Dysurie beobachtet worden (Wulf). Beim weiblichen Becken kann die Dislokation der Fragmente sowie starke Kallusbildung infolge Beschränkungen der Beckendurchmesser ein mehr oder weniger grosses Geburtshindernis abgeben. Verletzungen der Harnröhre lassen event. Strikturen, Harnfisteln zurück, Harnblasenrisse, — bes. extraperitoneale — führen zur Bildung von Blasensteinen durch eingesprengte Knochensplitter.

Die Therapie der Beckenfraktur selbst beschränkt sich im wesentlichen auf Bettruhe, Rückenlage, ev. bei angezogenen Knieen, bei nachweisbarer Dislokation oder Luxation auf Reposition; Lagerung in einer Beckenschwebe (Rauchfuss) zwecks Fixirung des Beckens, ev. können dazu auch seitliche, alternierende Heftpflasterstreifen mit Zugbelastung benutzt werden. Ein Beckengipsgürtel erscheint kaum notwendig, müsste dann wenigstens die Oberschenkel mit hineinnehmen, um Bewegungen und daraus resultierende Verschiebungen der Frag-

mente zu vermeiden; abgesehen davon, dass er bei der dauernden Rückenlage die Entstehung des sowieso drohenden Decubitus nur begünstigen könnte. Zur Vermeidung dieses letzteren bedarf der Patient sorgfältigster Pflege, bes. der Haut, Lagerung auf Luft-, Wasserkissen und ähnl. Extension wird bald empfohlen, bald verworfen, wie von Malgaigne; Wert hat sie wohl nur bei Pfannenbrüchen bes. der Luxatio fem. centralis. Besondere Sorgfalt und Aufmerksamkeit erfordern Blasen- und Harnröhrenversetzungen. Bei Harnretention infolge Kontusionslähmung der Blase empfiehlt Rose Katheterismus und gleichzeitigen Druck von aussen auf die Blase. Bei Harnröhrenzerreissung sieht Oberst mit Recht die Aufgabe der Therapie in der Schaffung eines freien Harnabflusses, ferner in der Verhütung und Beseitigung einer Infection und in der Wiederherstellung des normalen Urethrakanals. Falls bei partieller Ruptur der Urethra der Katheterismus leicht gelingt, so könnte man obige Aufgaben durch regelmässiges Katheterisieren, ev. Einlegen eines Verweilkatheters, unter aseptischen Kautelen, zu erfüllen versuchen. Aber die Gefahr einer Infektion ist beim Katheterisieren immer sehr gross. Wenn dieses also nur irgendwie Schwierigkeiten bereitet, ist es, ebenso wie bei totalen Harnröhrenrissen, unter allen Umständen zu unterlassen. Es ist dann möglichst bald unter a- und antiseptischen Kautelen mittelst Dammincision die Wunde aufzusuchen und bei nicht zu ausgedehnten Verletzungen der Urethra die Naht zu machen (König, Kaufmann). Bei totalem Riss gelingt es gewöhnlich, bald das centrale Ende zu finden, bes. wenn man durch Druck der Hand von aussen auf die Blasengegend sich die Stelle des centralen Endes durch den hervorsickernden oder -strömenden Urin kenntlich gemacht hat (Oberst, König). Gelingt dies nicht, so ist der hohe Blasenschnitt zu machen mit nachfolgendem Katheterismus posterior, eine Indikation, die jetzt fast von allen Autoren angenommen ist. Von den deutschen Chirurgen

ist die Behandlung der Harnröhrenrisse mittels Verweilkatheter und Blasenpunktion ohne Dammincision mit Recht aufgegeben worden wegen der leichten Gefahr der Infection, Harn-Inkrustation u. ä. Störungen.

Bei Blasenrissen ist die Laparotomie indiciert, sowohl bei intraperitonealen, mit Auswaschung der Bauchhöhle und Blasennaht, als auch mit nachfolgender Blasennaht bei extraperitonealen Verletzungen (König). Dies letztere ist jedenfalls dem früher üblichen Einlegen eines Verweilkatheters vorzuziehen, schon deshalb, weil die Art und Schwere der Verletzung zuerst sehr schwierig zu erkennen und leicht ein intraperitonealer Blasenriss übersehen werden kann, abgesehen davon dass die Blasennaht viel sicherer der Gefahr einer Urininfiltration vorbeugt als die dauernde Entleerung der Blase mittels Verweilkatheter. Bei Harnröhren- und Blasenrissen ergiebt sich natürlich die Kombination von Urethrotomia externa und hohem Blasenschnitt (Bartels).

In folgendem sei es mir nun gestattet, über 10 in dem letzten Decennium an der hiesigen chirurgischen Klinik beobachtete Fälle von Beckenfraktur zu berichten.

Fall I. Knecht A., 24 Jahre alt, aus Anklam.

Anamn.: Am 11./IX. 1890 stürzte Pat. mit dem Pferde, das Pferd fiel auf das Kreuz des Pat. Das Bewusstsein war ungestört, jedoch war es ihm unmöglich, sich fortzubewegen.

Status: Pat. ist ein kräftiger, sonst gesunder junger Mann. Die Inspektion ergiebt normale Verhältnisse des Beckens und der Oberschenkel, bes. in Bezug auf Stellung. Bei seitlicher Kompression stellen sich heftige Schmerzen in der Gegend der Symphyse, 3 cm nach links, und hinten oberhalb des For. ischiad. maj. ein. Der Urin zeigt Spuren von Blut; Harnverhaltung besteht nicht.

Diagnose Fractura pelvis, linksseitiger doppelter Vertikalbruch: vorn 3 cm nach links von der Symphyse Bruch des horizontalen Schambeinastes, hinten oberhalb des For. isch. maj., soweit am Leben-

den zu konstatieren, entweder Diastase der Artic. sacro-iliaca oder Rissfraktur des Darmbeines.

Therapie: Rückenlage auf Wasserkissen. Lagerung im Beckentuch.

Verlauf: Der Druckschmerz an den Bruchstellen ist bis zum 10. Oktober geschwunden, leichte Bewegungen des linken Oberschenkels sind schmerzlos. Der Zustand bessert sich weiter und da die Bewegungsfähigkeit des Oberschenkels in keiner Weise mehr gestört ist, wird Pat. am 25. Oktober als geheilt entlassen.

Epikrise: Infolge des Falles des Pferdes auf das Kreuzbein des Pat. entstand eine Kompression von hinten nach vorn und die erwähnte doppelte Vertikalfraktur, übereinstimmend mit den Ergebnissen Kusmins und Katzenelsons. Die „Spuren" von Blut im Urin, ohne Harnverhaltung (!), die bei der Aufnahme konstatiert werden, können wohl kaum als Symptom für eine Ruptura urethrae als Folge des vorderen Beckenwandbruches angesehen werden, zumal sie die Krankengeschichte, jedenfalls als vorübergehend, am nächsten Tag nicht mehr erwähnt. Viel leichter lassen sie sich erklären, als Folgen einer Kontusion beim Sturz auf den Bauch und Fall des Pferdes auf den Rücken. Dieser Fall gehört dann zu den Fällen Streubels: „Bruch der vorderen Beckenwand ohne Urethra-Verletzung" und beweist durch seinen schnellen Heilungsverlauf (6 Wochen) die gute Prognose der unkomplizierten Beckenbrüche.

Fall II. F. Kr., 20 Jahre alt, aus Greifswald.

Anamn.: Pat., bis dahin auf der Isolierstation der inneren Klinik wegen Cervicalcatarrhes in Behandlung, fiel von dort — aus einer Höhe von 4 Stock — auf den Erdboden.

Status: Pat. ist ein kräftig gebautes Mädchen von kollabiertem Aussehen. Die Atmung ist mühsam, der Puls frequent — 120 in der Min. —, doch leidlich kräftig. An der rechten Gesichts- und Kopfhälfte bestehen ausgedehnte Hautabschürfungen, doch kein Zeichen einer Fraktur oder Facialislähmung. Beide Pupillen sind weit, die Sprache ist verständlich. Pat. stöhnt und jammert, ist aber fähig, Fragen zu beantworten. Am rechten Unterarm sind starke Hautabschürfungen und eine typische Radius-Epiphysen-Fraktur vorhanden.

Die 2. und 3. rechte Rippe ist dicht neben dem Sternum gebrochen. Das Abdomen ist mächtig aufgetrieben, auf Druck schmerzhaft. — Das Becken giebt auf seitliche Kompression unter Crepitation und intensiven Schmerzen rechts hinten nach. Beide Beine können aktiv bewegt werden; es ist keine Fraktur derselben vorhanden. Am rechten Oberschenkel finden sich ausgedehnte Kontusionen.

Diagnose: Fraktur in der Gegend der Aretic. sacro-iliaca, Fraktura epiphyseos radii dextri, Fractura cost. II. et III. dextr. Emphysema traumaticum; Contusio capitis, Contusio femoris dextri.

Therapie: Eisblase auf Kopf und Abdomen, Ruhelage; Schadesche Schiene.

Verlauf: 18./VII. Morgens 8 Uhr: Pat. liegt meist ruhig, hat starke Kopfschmerzen, ebenso Schmerzen im Abdomen. Der Puls ist leidlich kräftig. Es besteht kein Erbrechen. In beiden Unterschenkeln hat Pat. das Gefühl von Taubsein bis zum Kniee hinauf; die Beine fühlen sich kalt an. Bei der Sensibilitäts-Prüfung werden nur kräftige Nadelstiche empfunden, also besteht Herabsetzung der Sensibilität, resp. Haut-Anaesthesie. — Urin wird noch nicht spontan gelassen, mittels Katheter wird eine mässige Menge eines etwas getrübten, jedoch nicht blutigen Harnes entleert. Erst am folgenden Tage wird der Urin spontan gelassen, ohne blutige Beimischung. — Ca. 4 Tage später ist die Hautanaesthesie an beiden Unterschenkeln geschwunden. Das Abdomen ist nicht mehr schmerzhaft, die Urinentleerung und Stuhlgang normal. — Da die Radiusfraktur konsolidiert ist, wird der rechte Unterarm noch 10 Tage alle 2 Tage massiert. — Bei weiterer Besserung bestehen Anfang August (nach 4 Wochen) keine spontanen Schmerzen in der Beckengegend mehr, nur bei seitlicher Kompression noch geringe Empfindlichkeit. Mitte August wird Pat. auf eine Schwebe gelagert, was sie gut verträgt. — Da die Besserung weiter fortschreitet, die Pat. ohne Schmerzen gehen kann, wird sie, sonst geheilt, am 29./VIII. — wegen ihres Cervicalcatarrhes — wieder auf die innere Isolierstation verlegt.

Epikrise: In Folge des Falles auf die rechte Seite cf. die Verletzungen derselben — entstand eine Kompression des Beckens im queren oder rechten Schräg-Durchmesser. Die Komplikationen: Kontusionen und Frakturen der rechten Oberkörperhälfte, weisen darauf hin, dass Pat. hauptsächlich auf die letztere gefallen ist, sich dort die Wucht des Falles ge-

brochen hat, also eine schwächere Wirkung auf das Becken, vielleicht auch mehr in der Gegend zwischen Pfanne und Kreuzbein angreifend, zustande gekommen ist. Sonst wäre es zu verwundern, dass die zerbrechliche vordere Beckenwand keine Fraktur erlitt. — Ferner ist zu beachten, dass in diesem Falle, im Gegensatz zu Rose's Ansicht, keine Ileopsoasparese besteht — „beide Beine können aktiv bewegt werden" —, trotz der durch Crepitation nachgewiesenen Darmbeinfraktur.

Interessant ist auch die einer Embolie der unteren Extremitätenarterien ähnliche Affektion der Unterschenkel, die, charakterisiert durch Blässe, Kälte, Hautanaesthesie, bald nach der Verletzung auftrat, aber schon nach 4 Tagen verschwand. Auf eine Kompression des Lendenmarkes oder eine ähnliche Verletzung ist sie wohl nicht zurückzuführen, denn es fehlen Lähmungserscheinungen der unteren Extremitäten. Eine Embolie scheint nicht anzunehmen zu sein: 1) kommt diese meist nur einseitig vor, 2) geht sie kaum nach 4 Tagen zurück, zumal sie in diesem Fall bei der gleichzeitigen Gonorrhoe als infectiös kaum so gut hätte ablaufen können; 3) müsste es, bei der Beteiligung beider Extremitäten, eine Embolie des unteren Aortenteiles sein, die sich schwerlich an den Füssen allein zeigen würde. Dagegen bietet uns Fall X eine viel annehmbarere Erklärung. Wie dort die einer Thrombose der V. iliaca ähnliche Schwellung des rechten Beines sich durch teilweise Verengerung des Venenlumens infolge Kallusbildung erklärt, so muss man auch hier an eine ähnliche Verengerung des Lumens der Aa. iliacae denken, jedenfalls hervorgerufen durch Blutergüsse an der inneren Kreuzbeinfläche nach der Fraktur; die Blutergüsse werden bald resorbiert und so wurde durch deren Verkleinerung, respektive Schwund die Cirkulation in der Arterie wieder vollständig frei.

Fall III. Arbeiter C., 28 Jahre alt aus Tramstow.

Anamnese: Pat. fiel 19. XI. 1892 nachmittags vom Scheunenboden auf die Tenne aus einer Höhe von 18 Fuss, und zwar auf die rechte Kopf-, Schulter- und Hüftseite. Beim Erwachen aus kurzer Ohnmacht hatte er starke Schmerzen in der rechten Hüftgegend, die bis zum Tage der Aufnahme ununterbrochen fortdauerten. Während dieser Zeit wurden vom Pat. kalte Umschläge gemacht, am 22. von dem herbeigerufenen Arzt ein Verband angelegt. Am 25. erfolgte die Aufnahme in die Klinik auf Veranlassung der Dienstherrschaft.

Status: Pat. ist ein kräftig gebauter, muskulöser Mann. Es besteht starke Suffusion der Haut über der Crista ossis ilei dextri: bei seitlicher Kompression werden an dieser Stelle starke Schmerzen ausgelöst. Die Beckenschaufel erscheint etwas eingedrückt; die Gegend des Schenkelhalses ist auf Druck schmerzhaft, das rechte Bein leicht auswärts rotiert, um $1^1/_2$ cm verkürzt.

Diagnose: Fractura colli femoris dextri. Fractura cristae ossis ilei dextri.

Therapie: Energische Desinfektion der Haut über den Blutergüssen. — Ruhelage, Streckverband des rechten Oberschenkels.

Verlauf: Pat. befindet sich bei dieser Lagerung sehr gut, so dass er Ende Dez., also nach 4 Wochen, mit Thomasschiene aufstehen kann. Am rechten Beckenkamm ist eine deutliche Verdickung zu fühlen. Es besteht Verkürzung des rechten Beines um $1^1/_2$ cm. Bewegungen im Hüftgelenk sind frei und schmerzlos. Der Schenkelhals ist ebenfalls frei von Empfindlichkeit. Mit diesem Befund wird Pat. am 31. XII. als geheilt entlassen.

Epikrise. Der Mechanismus ist hier sehr klar: Fall auf die rechte Seite; auf den rechten Trochanter maj. fem. und die Crista ossis ilei mit Fractura colli femoris und Stückbruch der Crista als Folge.

Dieser Fall zeigt zugleich die absolut günstige Prognose und den schnellen Heilverlauf der partiellen Beckenfraktur.

Fall IV. Arbeiter F. L., 63 J. alt, aus Steinmocker.

Anamnese: 14. VII. 1894 nachmittags stürzte Pat. vom Hausboden durch das Bodenloch auf das Steinpflaster des Hausflures, und zwar auf die linke Hüfte. Anfangs besinnungslos, bemerkte Pat. beim Transport sehr heftige Schmerzen in der linken Gefässgegend.

Status: Das linke Bein ist frei beweglich, nur starke Exkursionen sind schmerzhaft. Die Untersuchung des Beckens ergiebt: heftige Schmerzen bei Druck auf die Crista ossis ilei sin. in ihrer ganzen Ausdehnung, dagegen Schmerzhaftigkeit bei Kompression von vorn nach hinten, bei Druck auf die beiden Trochanteren und beim Stoss gegen die Fusssohle. Der Urin enthält kein Blut und wird ohne Beschwerden entleert.

17. VII. Die Untersuchung in Narkose ergiebt: Beweglichkeit des Os ilei sin. bei Druck auf die Crista, dabei leichte, undeutliche Crepitation. Da Einwirkungen auf die Gelenkpfanne durch Bewegungen und Eindrücken des Schenkelkopfes in dieselbe nicht schmerzhaft sind, ist ein Bruch durch das Acetabulum oder Lockerung in der Articulatio sacro-ilica ausgeschlossen; daher wird die

Diagnose auf Fractura ossis ilei sin. gestellt.

Therapie: Horizontale Lagerung auf Wasserkissen, Eisblase auf die Frakturenstelle.

Verlauf: Das Befinden des Pat. bessert sich bald; nach 14 Tagen ist Druck auf das Becken schon schmerzlos. Anfang August sind schon leichte Bewegungen des Beines ohne Schmerzen möglich. Pat. kann das Bett verlassen und herumgehen. Am 11. VIII. wird Pat. ohne Bewegungsbeschränkung, ohne Schmerzen als geheilt entlassen.

Epikrise. Dieser Fall ist gleichfalls wie der vorige ein Beweis des günstigen Verlaufes der Stückbrüche.

Fall V. Schnitterin Maria D., 31 J. alt, aus Borgstedt.

Anamnese: Pat. fiel den 10. V. 95 vom Scheunenboden aus einer Höhe von 4 m. Bewegungen waren ihr danach unmöglich, in der rechten Hüfte hatte sie heftige Schmerzen. Vom Arzte konnte in Narkose keine Fraktur festgestellt werden.

Status: Es besteht nur geringe Auswärts-Rotation des rechten Fusses. Der Trochanter maj., der horizontale und absteigende Schambeinast, die Gegend des Tuber ischii, ganz besonders die Gegend der Articulatio sacro-iliaca sind sehr schmerzhaft. Andere Zeichen einer Fraktur lassen sich auch in Narkose nicht nachweisen.

Diagnose: Wahrscheinlich Beckenringbruch.

Therapie: Lagerung in einer der Rauchfussschen ähnlichen Schwebe.

Verlauf: Pat. befindet sich in der Schwebe sehr wohl; am 28. VI. bekommt sie eine Beckenhülle aus Gips, kann damit aufstehen und leidlich gut gehen. Sie hinkt auf dem rechten Bein. Nach längerem Herumgehen und Aufsein stellen sich im rechten Bein

Schmerzen ein. Eine Deformität ist nicht nachweisbar. Die Schmerzen treten im weiteren Verlauf beim Herumgehen nicht mehr so stark, schliesslich garnicht mehr auf, sodass Pat. am 8. VII. entlassen werden kann.

Epikrise: Wenn auch nur die Wahrscheinlichkeitsdiagnose Beckenringbruch gestellt werden konnte, so ist der am horizontalen und absteigenden Schambeinast und bes. an der Articulatic sacro-iliaca lokalisirte Bruchschmerz charakteristisch genug für die Diagnose. Die leichte Auswärtsrotation des rechten Fusses scheint auch dafür zu sprechen, man kann sie wohl auf Adductorenparese infolge der Kontusion zurückführen. Allerdings könnte sie auch auf einer Schenkelhalsfractur beruhen, zumal sich im weiteren Verlauf Schmerzen und Hinken des rechten Beines einstellen. Jedoch scheint dieses Hinken nur reflektorischer Natur gewesen zu sein, da sich auch die Schmerzen bald verlieren und, — nach der Krankengeschichte —, ausdrücklich eine Deformität nicht nachgewiesen werden konnte; vielleicht wurde es durch den schweren, unzweckmässigen Beckengürtel, den Pat. getragen, verursacht (cf. Fall VI.).

Fall VI. Arbeiter K., 36 J. alt, aus Kruckow.

Anamnese: Pat. ist beim Zusammenbruch eines baufälligen Kornbodens verunglückt. Er fiel beim Versuch, sich durch die Flucht zu retten, auf die nach aussen stürzende Aussenwand, die Decke mit der Last von 500 Ctr. Hafer auf seine linke Seite, ein Deckbalken auf seine Hüfte. Oberkörper und Kopf sahen aus den Trümmerhaufen hervor.

Status: Pat. ist ein kräftig gebauter, sonst gesunder Mann. In der linken Beckenhälfte bestehen heftige Schmerzen, handbreit oberhalb des Trochanter major bis zum Beckenkamm starker Bluterguss. Druck in frontaler Richtung ist schmerzhaft, bes. hinten links 3 cm vom Kreuzbein. Die linke Beckenschaufel zeigt abnorme Beweglichkeit und Crepitation. Der Urin wird spontan, ohne blutige Beimischung, entleert. Das Skrotum ist blutig infiltrirt.

Diagnose: Linker Beckenschaufelbruch.

Therapie: Lagerung auf Wasserkissen. Am Becken selbst werden Heftpflasterstreifen angelegt, die die Beckengegend quer um-

fassen, und alternirend, bald rechts, bald links über die Bettkante verlaufend, an ihrem Ende je 2 Pfd. Belastung tragen, so dass sie einen nach jeder Richtung gleichen Zug ausüben zur Ruhelagerung des Beckens resp. der Fragmente.

Verlauf. Pat. verträgt die Lagerung sehr gut, hat 14 Tage nach der Aufnahme, am 28. V., keine Schmerzen, nur bei seitlicher Kompression an der linken Spina iliaca anterior superior mässige Empfindlichkeit. Harn- und Kotentleerung sind normal, unbehindert. Am 31. V. wird der Heftpflasterverband erneuert, am 6. VI. sind auch bei seitlicher Kompression keine Schmerzen mehr vorhanden; Pat. wird in die Rauchfusssche Schwebe gelegt zur weiteren Konsolidirung der Frakturen. Pat. bleibt auch weiter frei von Schmerzen, erhält am 25. VI. einen Gypsgürtel. Die Spina iliaca posterior sin. steht ungefähr 1 Finger breit höher als die rechte. Callus ist nicht zu fühlen. Am 27. 9. steht Pat. auf und geht mit Krücken umher. Am 12. VII. ist das Gehen ohne Krücken mit Gipsgürtel noch sehr behindert und unsicher. Pat. erhält deshalb am 19. VII. einen Beckengürtel mit 2 gegen die Trochanteren drückenden Pelotten; er kann damit zuerst nur sehr mühsam mit 2 Stöcken umhergehen; nachdem er sich daran gewöhnt ist der Gang sicherer. Am 20. VII. wird dann Pat. als geheilt entlassen. Ein vorher aufgenommener Schlussstatus ergiebt Folgendes: Die linke Glutaealfalte steht ca. 3 Finger breit höher als die rechte, der Rand der linken Beckenschaufel ebenfalls ca. 1—2 Finger höher als rechts. In der Gegend der Spina iliaca posterior ist an der Bruchstelle eine geringe Verdickung des Knochens zu fühlen, die auf Druck schmerzhaft sein soll; ebenso will Pat. auch beim Gehen Schmerzen am Damm haben.

Epikrise: Auch dieser Fall zeigt, wie der vorige, die Unzweckmässigkeit des Beckengipsgürtels; wir sehen unsicheren mühsamen Gang, verbunden mit Schmerzen am Damm. Allerdings ist der Fall komplicirt durch verlangsamte Callusbildung: 6 Wochen nach der Verletzung ist noch kein Callus zu fühlen, 9 Wochen nach dem Unfall ist der gebildete Callus noch druckempfindlich, eine Erscheinung, die bei dem Alter von nur 36 J. und der kräftigen Konstitution als auffallend bezeichnet werden muss.

Fall VII. Ackerbürgerssohn Rich. W., 15 J. alt, aus Greifswald. Anamnese: Pat. fiel von einem schwerbeladenen, in voller

Fahrt befindlichen Wagen, dessen Hinterrad über die rechte Hüfte und linken Unterschenkel ging.

Status: Pat. ist ein nicht gerade kräftig gebauter, sonst gesunder Knabe von gracilem Knochenbau, schwacher Muskulatur, bleicher Gesichtsfarbe. — Die ganze Regio hypogastrica und Leistengegend, rechts, sind stark geschwollen, dunkelblau verfärbt, die Haut ist an mehreren Stellen aufgerissen im Verlauf einer Linie, die zwischen Nabel und Darmbeinschaufel über die Leistenbeuge dicht neben dem Skrotum auf die Innenseite des rechten Oberschenkels hinabzieht. Die rechte Hälfte des Skrotum ist leicht gequetscht, die Penishaut etwas abgeschunden, die vorderste Spitze der Eichel gerade am Orificium urethrae externum ebenfalls gequetscht. Ein Beckenbruch ist nicht diagnosticierbar. Mittels Katheter wird unblutiger Urin entleert. Das linke Fussgelenk zeigt starke Schwellung, der Fuss steht in Supination. Die Untersuchung in Narkose ergiebt ein Fraktur beider Malleolen, links.

Diagnose: Contusio regionis hypogastricae, pubicae dextrae. Fractura malleolorum sin. Fractura pelvis in dubio, erst im weiteren Verlauf ist infolge fühlbaren Callus' Fractura rami horizontalis ossis pubis dextri zu konstatieren.

Therapie: Sorgfältige, energische Desinfektion der gequetschten Gegend in Narkose. T-Verband. Lagerung des linken Beines in Volkmann'scher Schiene. Eisblase auf die schmerzhaften Stellen.

Verlauf. Nach 2 Tagen, am 17. IX., wird die Eisblase weggelassen. Der Bluterguss ist unter der Skrotalhaut weiter fortgeschritten. Es besteht geringe Temperatursteigerung. Da die Schwellung des linken Fusses nicht mehr erheblich ist, wird derselbe am 3. Tage in einen Gipsverband gelegt. In der Regio hypogastrica bestehen noch Schmerzen. Am 22. IX. wird ein Schalenverband angelegt und mit Massage der Malleolengegend begonnen.

Seitdem entfiebert, hat Pat. am 28. IX. nirgends mehr Schmerzen. Der Fuss ist gut beweglich, die Gegend des Malleolus externus sinister noch etwas verbreitert, aber schmerzfrei. Der Bluterguss des Skrotum ist fast ganz resorbiert; im unteren Teil des Skrotum besteht noch geringes Ödem.

Am 9. X. — nach reichlich 4 Wochen — steht Pat. auf, geht ohne irgendwelche Beschwerden umher. Die rechte Inguinalgegend ist noch immer etwas ödematös, der Bluterguss völlig geschwunden; besteht nur noch geringe gelbliche Verfärbung der gequetschten Teile. Die Malleolarfrakturen sind völlig geheilt. Auch ohne Gipsverband geht Pat. sicher und ohne Schmerzen umher. Er wird des-

halb am 14. X. als geheilt entlassen. Der Schlussstatus ist folgender: Es ist leichte Supinationsstellung im linken Fussgelenk vorhanden bei guter Beweglichkeit, ohne Verkürzung des linken Beines, bei geringer Verbreiterung des Malleolus externus sinister. Die Gegend der rechten Schenkelbeuge zeigt keine Schwellung oder Verfärbung mehr. Der absteigende Schambeinast lässt starke Verdickung fühlen: dieselbe ist schmerzfrei, bei Druck wie beim Gehen.

Epikrise: Dieser Fall zeigt besonders deutlich die Schwierigkeit der Diagnose einer Beckenfraktur bei gleichzeitiger erheblicher Kontusion der äusseren Weichteile. Die Lokalisation des Bruchschmerzes am absteigenden Schambeinast war bei der schweren Quetschung der ganzen rechten Leistengegend einfach unmöglich. Der starke Bluterguss, der übrigens gegenüber Rose's Ansicht sich gleich nach der Verletzung konstatiersn liess, erklärte sich zur Genüge durch die Weichteilverletzung, ohne dass man an eine Fraktur des Knochen zu denken gezwungen war. Sonstige Zeichen dafür fehlten.

Es bestand zwar ein vorderer Beckenwandbruch, wenigstens des Ramus descendens ossis pubis und trotzdem keine Harnröhrenzerreissung. Also ist dies ein zweiter Fall, welcher den Streubel'schen Fällen entsprechen würde.

Bei der Therapie ist von Bedeutung die energische Desinfektion der Hautverletzung, wie sie speziell in hiesiger Klinik bei allen derartigen Hautabschürfungen u. s. w. immer mit dem grössten Erfolg geübtwird. Durch sie allein konnte eine schwere Infektion und Vereiterung der mit Blut infiltrierten und gequetschten Ge-webe sicher vermieden und ein glatter Krankheitsverlauf gewährleistet werden; es kam nur zu einer kleinen, vorübergehenden Temperatursteigerung.

Fall VIII. Karl H., Kutscher 54 J. alt aus Greifswald.

Anamnese: Am 23. Nov. 1896 wurde Pat. von den durchgehenden Pferden mit dem Wagen derart überfahren, dass ihm ein Vorder- und ein Hinterrad über die Hüfte ging. Pat. konnte nicht aufstehen, sich nur auf die Kniee setzen, hat seit dem Unfall heftige Schmerzen in der Hüftgegend, „um den ganzen Leib herum."

Status: Pat. ist ein älterer kräftiger, sonst gesunder Mann. Herz und Lunge sind ohne Befund. Die Zunge ist belegt, es ist kein Appetit vorhanden. Abdomen ist ohne Befund. Auf der rechten Backe, der rechten Hand, rechten und linken Glutaealgegend und Oberschenkelgegend finden sich Hautabschürfungen. Die Arme sind normal. Die Knochen beider Beine sind intakt. Bewegungen in allen Gelenken, bes. in der Hüfte, frei und schmerzlos. — Kompression des Beckens durch Druck auf beide Cristae ist sehr schmerzhaft, bes. in der Gegend der Articulatio sacro-iliaca beiderseits. Druck auf den horizontalen und absteigenden Schambeinast ruft keine, dagegen am rechten Tuber ischii recht heftige Schmerzen hervor. Der Urin kann spontan gelassen werden. Pat. hat dabei starke Schmerzen in der Urethra; der Urin enthält Blut.

Diagnose: Beckenringbruch. Ruptura urethrae.

Therapie: Ruhelage; Urethrotomia externa, Jodoformgaze-Tamponade. Katheterismus. Bäder.

Verlauf: Am Ende der ersten Woche ist der Appetit noch gering. Pat. hat in den letzten Tagen etwas Tympanie; das Abdomen ist sonst, auch auf Druck völlig schmerzfrei, kein freier Erguss vorhanden, keine abnorme Resistenz nachzuweisen. Der Urin wird spontan gelassen, unter bedeutend geringeren Schmerzen als anfangs, enthält noch deutliche Mengen Blut und sieht frisch: rot verfärbt aus. Druck auf den Damm ist nicht mehr schmerzhaft, zeigt aber Infiltration. Die Temperatur ist nicht erhöht, abends treten leichte Schütteltröste auf. Die Lunge ist ohne Befund. Da ein Abscess in der Perinealgegend vermutet wird — wird am 1./XII. in Narkose die Urethrotomia externa vorgenommen. Es wird eine grosse Abscesshöhle im kleinen Becken gefunden, dieselbe eröffnet, ein Katheter in die Blase gelegt und mit Silberdrahtnaht fixiert. Die Wunde wird mit Jodoformgaze tamponiert, ein T-Verband gemacht, das Becken zur Blutstillung hochgelagert. 2 mal täglich wird die Blase gespült, 1 mal täglich ein Vollbad genommen. — Am nächsten Tag ist die Temperatur normal, der Appetit aber noch mässig. In den folgenden Tagen reinigt sich die Wunde, der Appetit bessert sich. Am 12. XII. wird der Katheter durch die Urethra geführt, funktioniert gut. Am 14. tritt ziemlich plötzlich hohes Fieber bis 40° ein ohne Aenderung der Gesamterscheinungen; die Wunde befindet sich in guter Granulation. Der Katheter wird weggelassen, nur Tamponade und täglicher Wechsel derselben im Bade vorgenommen. Das Fieber hat in den nächsten Tagen nachgelassen. Am 18. XII. wird bei der Tamponade des linken oberen Wundrecessus ein Abscess eröffnet und

ca. 10 ccm. flüssiger, gelblich-grüner Eiter entleert. Der Zustand des Pat. bessert sich sichtlich, am 30. XII. ist er vollständig fieberfrei. Die Operationswunde beginnt sich von den Rändern her zu vernarben. Mit der Tamponade, 1—2maligem täglichen Wechsel im Bade, zugleich Katheterismus der beiden Urethra-Abschnitte wird fortgefahren. Nach einer Woche (8./I. 1897) hat sich die Wunde zum grössten Teil durch gute Epithelnarbe geschlossen. Die Urethra ist beiderseits für einen starken weichen Katheter gut durchgängig. Der gelassene und katheterisierte Urin ist stets klar, es besteht keine Cystitis. In den folgenden Wochen vernarbt die Wunde bis auf eine Katheteröffnung. Der Winkel zwischen beiden Urethra-Abschnitten wird durch 2—3 stündiges Liegenlassen eines Katheters vergrössert und abgerundet, beide Enden der Urethra einander so genähert. — Am 28. 1. ist die Wunde vollständig vernarbt. Der Urin wird willkürlich aus der Urethra entleert und ist stets klar. Ein mittelstarker Silberkatheter wird eingeführt und 1—2 Stunden liegen gelassen. Der Katheterismus geht nun ohne Beschwerden von statten. Das Allgemeinbefinden ist vorzüglich; Pat. ist den ganzen Tag auf, nimmt in 8 Tagen um 3 Pfd. zu und wird am 1./III. als geheilt entlassen.

Epikrise. Dieser durch die sorgfältigste Pflege und rechtzeitigen chirurgischen Eingriff gerettete schwere Fall zeigt recht klar die Gefahren der Harninfiltration mit der — immer möglichen — sekundären Infektion. Ferner beweist er die Vorzüge, ja die Notwendigkeit des Verfahrens, bei Harnröhrenrissen, partiellen wie totalen (was ja nicht immer genau erkannt werden kann) gleich mit Dammincision vorzugehen, um die Möglichkeit einer Harninfiltration auszuschliessen, resp. diese selbst zu beseitigen. Als weitere Hilfsmittel sind das tägliche Bad mit öfterem Verbandwechsel, die Weitung der Urethrastücke durch häufiges Katheterisieren zu beachten.

Fall IX. Arbeiterstochter Anna Sch., 18 Jahre alt, aus Wichmannsdorf.

Anamnese: Pat. fiel am Mittwoch 6. X. 1897 von einem in voller Fahrt befindlichen Wagen auf die — ungepflasterte — Strasse herab, wobei der bewusstlosen, auf dem Rücken liegenden Patientin nach der Aussage von Augenzeugen 3 Räder über den Körper hinweggingen. Die Patientin verspürte darnach starke Schmerzen in beiden Hüften, in der rechten Unterleibsgegend und unterhalb des Rippen-

bogens; Bewegungen der Beine waren ihr unmöglich. Der Pat. wurde seit dem Unfall der Urin von einer Frau abgelassen.

Status: 8. X. Die Patientin, ein kräftiges, sehr gut entwickeltes Mädchen, machte den Eindruck einer Schwerverletzten, die absolut nicht berührt zu werden wünscht. Das linke Bein liegt im Hüftgelenk flektirt, abducierl und auswärts rotirt, mit etwas flektirtem Knie. Der linke Oberschenkel erscheint verkürzt. Bewegungen im Hüftgelenk sind möglich, jedoch ist die vollkommene Extension, Auswärtsrotation und Abduktion behindert. Bei diesen Versuchen fühlt man einen federnden Widerstand. Der Trochanter steht oberhalb der Roser-Nelatonschen Linie, dagegen ist die Entfernung vom Trochanter zum Kniegelenk rechts und links gleich. Bei der Untersuchung in Narkose lässt sich die Verkürzung des linken Oberschenkels bei flektirtem Knie leicht feststellen, sowie die Luxation des Kopfes nach hinten, ausserdem bei Druck auf beide Cristae eine abnorme Beweglichkeit am Becken und Crepitation rechts hinten. Während sich vorn per vaginam die Fraktur des horizontalen und absteigenden Schambeinastes leicht feststellen lässt, kann man hinten nicht genau konstatieren, ob die Fraktur den Gelenkteil des Darmbeines oder des Kreuzbeines betrifft. (Der weitere Verlauf lässt die Fraktur, vertikal durch das Darmbein, rechts von der Articulatio sacro-iliaca, erkennen). Per vaginam ist das Ende des lateralen Segmentes des horizontalen Schambeinastes weit in die Scheide vorspringend und von Schleimhaut bedeckt zu fühlen.

Diagnose: Luxatio femoris ischiadica sinistri. Fractura pelvis sinistra: Doppelter Vertikalbruch.

Therapie. Die Reposition der Luxation durch einfachen Zug und direkten Druck gelingt leicht. — Lagerung in einer Beckenschwebe, welche dieses gut zusammenhält.

Verlauf. 9. X. Pat. hat abends 38,2°. Der Urin geht spontan ab; den Tag darauf kann er schon 2—3 Stunden gehalten werden. Das Allgemeinbefinden bessert sich; die folgenden Wochen ist Temperatur und Urinentleerung normal. Am 16. XI., also nach 5 Wochen, wird Pat., da die Fraktur konsolidiert ist, von der Schwebe heruntergenommen. Es ist eine Dislokation zu konstatieren derart, dass die Spina iliaca anterior superior dextra näher der Mittellinie gerückt ist und das laterale Segment des horizontalen Schambeinastes in das Becken vorspringt. — Vom 16. XI. an tritt plötzlich Fieber ein, das bald bis 40,0° abends ansteigt. Die Untersuchung des Halses ergiebt nihil, die der Lungen überall Vesikuläratmen, nirgends Dämpfung. Das Abdomen ist weich. Die Inguinalgegenden sind etwas empfindlich,

bes. rechts, jedoch ist nirgends eine Resistenz zu fühlen: Druck auf die Lumbalgegend besonders rechts, ist ebenfalls schmerzhaft. Die Milzdämpfung ist nicht besonders vergrössert. Die Exploratio per vaginam et anum ergiebt negatives Resultat. Im Urin sind spärliche Leucocyten und Blasenepithelien sowie Phosphatkrystalle vorhanden. Das Resultat der Untersuchung ist also negativ. Die Schmerzhaftigkeit der rechten Inguinalgegend nimmt bedeutend zu, auch aussen ist die Gegend der Articulatio sacro-iliaca sehr schmerzhaft, spontan und auf Druck. Da das Fieber sehr hoch ist und Pat. sichtlich herunterkommt, so wird am 22. XI. in Narkose operiert und über der Artic. sacro-ilcaca dextra ca. 3 Finger breit rechts von der Mittellinie direkt auf das vorspringende Knochensegment incidirt, in einer Länge von ca. 12 cm bis auf das Periost. Die Abhebung desselben geht auffallend leicht von statten. Der blossgelegte Knochen, entsprechend dem Gelenkteil des Darmbeines wird in grosser Ausdehnung abgemeisselt, sodann ein ca. 10 cm langes, 4—5 cm breites und 2—3 cm dickes Stück Knochen entfernt. Weder ausser- noch innerhalb ist etwas Pathologisches, insbesondere ein Abscess, festzustellen. Aber die leichte Ablösbarkeit des schon vorher in seiner Verbindung gelockerten Periostes sowie eine Leucocyteninfiltration des entfernten Knochens spricht für einen entzündlichen Knochen-Prozess. Es handelt sich offenbar um den ersten Beginn einer Osteomyelitis an der Frakturstelle, was durch die aus dem Präparat angegangene Kultur von Staphylococcus pyogenes albus bestätigt wird. Die schon konsolidirte Vertikalfraktur des Darmbeines ist, — infolge der Entfernung der oberen Knochenlamellen — wieder beweglich geworden. Die Wunde wird mit Jodoformgaze tamponirt und verbunden. Den folgenden Abend ist Pat. fieberfrei, bleibt es auch die ganze Zeit bis ungefähr 5. XII. Das Allgemeinbefinden ist gut, die Sekretion der Wunde mässig. In den ersten Tagen des Dez. hat Pat. abendliche Temperatursteigerung von ca. 38° trotz des guten Aussehens der Wunde und des Wohlbefindens der Pat. Die Temperatursteigerung geht bald vorüber, die Wunde heilt gut, der Knochen ist in der Tiefe vollkommen durch Granulationen bedeckt. Pat. kann vom 10. I. 1898 an einige Stunden im Rollstuhl zubringen, woran sich in der zweiten Hälfte des Januar Gehversuche anschliessen. Am 9. Febr. kann Pat. als geheilt entlassen werden. — Der am 6. II. aufgenommene Schlussstatus ergiebt die Thatsache, dass die Pat. sich jetzt bedeutend erholt hat, wenn sie auch im Vergleich zur Zeit der Verletzung viel magerer ist; jedoch ist ihr Aussehen gut und frisch. Beim Liegen der Pat. fällt eine geringe Schwäche des rechten Beines

auf; der Umfang desselben in der Mitte des Oberschenkels ist 33 cm, der des linken 36 cm; die Länge beider Beine ist gleich. Die Trochanteren stehen gleich hoch. Die Prüfung der Bewegungsfähigkeit des linken Beines ergiebt eine Flexionsmöglichkeit bis zu 100°, nur geringe Behinderung der Ab- und Adduction. Aktiv kann Pat. das Bein von der Unterlage heben, wenn auch die Muskelkraft gering ist. Am rechten Bein ist Flexion bis 90° möglich, Rotation, Ab- und Adduction sind nur wenig behindert; die aktive Bewegungsfähigkeit und Muskelkraft verhält sich wie links. Pat. kann gut gehen, Treppen steigen und sich bücken; dabei fällt keine Unregelmässigkeit auf, nur sind alle diese Bewegungen schwach und kraftlos. — Die rechte Beckenschaufel erscheint etwas steiler und der Mittellinie näher gerückt, die Spina iliaca anterior superior dextra steht der Medianlinie um $^1/_2$—1 cm näher, jedoch um 2—3 cm tiefer wie links. Von aussen ist sonst nichts zu fühlen. Per vaginam lässt sich links der horizontale Schambeinast in seiner normalen Form abtasten; rechts dagegen ist eine Vertiefung und ein Vorsprung zu fühlen, bedingt durch die Verschiebung der Bruchstücke. Gegen das mediale Segment des Os pubis ist das nach innen, resp. hinten abwärts gerichtete laterale Segment leicht abzutasten. Dasselbe springt ca. 2—3 cm nach der Kleinbeckenhöhle vor. Entsprechend dem rechten Schenkel des Arcus pubis fühlt man eine 2—3 cm dicke Knochenpartie, offenbar Kallusmasse an der Bruchstelle des aufsteigenden Sitzbeinastes, so dass das Foramen obturatorium auf dieser Seite fast vollständig ausgefüllt ist. Mit dem Finger kann man per anum et vaginam das Promontorium erreichen, neben welchem man rechts, etwas tiefer, eine ca. 3—4 Finger breite und lange, 1—2 Finger dicke, prominente Knochenpartie fühlt. Die rechte Beckenhälfte ist etwas aufgerichtet, dann in toto etwas nach der Mittellinie verschoben, wodurch der Beckeneingang im Quer- und Schrägdurchmesser verengt ist. Der Bogenteil der rechten Beckenhälfte (Articul. sacroiliaca — vordere Bruchlinie) ist nach innen und unten verschoben. Das Becken ist in allen seinen Teilen fest, die äussere Wunde ebenfalls ausgeheilt.

Epikrise: Dieser Fall IX bietet schon durch die Complication mit einer Luxatio ischiadica ein grosses Interesse dar. Bei Beckenfrakturen werden zwar Schenkelhalsfrakturen beobachtet (cf. Fall III dieser Zusammenstellung), aber eine Luxation des Oberschenkels als Komplikation zu finden ist mir nicht gelungen. Nur einen Fall von Symphysenlösung mit Luxatio ischiadica konnte ich entdecken, den ich sicher-

stellen zu können glaube. Denn Symphysenlösung darf man wohl mit König bei der Festigkeit der Knorpelfuge, dem Mangel der Gelenkhöhle, der ätiologischen und klinischen Ähnlichkeit ebenso wie die Diastase der Articulatio sacroiliaca zu den Beckenfrakturen rechnen, im Gegensatz zu den Trennungen der Gelenke mit einer eigentlichen Höhle, den Luxationen im engeren Sinne.

Fall von Syme (Bartels: Blasentraumen): 32jähriger Mann, in der Trunkenheit Fall von einem Felsen. Pulslos. Grosse Schmerzen im Leib; erfolgloser Harndrang. Skrotum durch Blut ausgedehnt. Katheter entleert nur Blut. Tod nach 12 Stunden.

Section: Harnblasenriss im Fundus vesicae. Zerreissung der Symphysis pubis und: Luxatio femoris ischiadica. Leider ist eine einfache Erklärung dieses Zusammenhanges aus der dürftigen Mitteilung nicht möglich.

Ebenso ist die eindeutige Darlegung des Mechanismus der hier in Rede stehenden Beckenfraktur schwierig. Die beste Erklärung wäre: Kompression im frontalen Durchmesser: infolge dessen links: Luxation und rechts am Angriffspunkt: doppelter Vertikalbruch. Dem widerspricht die Aussage der Augenzeugen über die Rückenlage der Pat. beim Überfahren des Wagens von ihrer rechten zur linken Seite.

Nun ist es 1. möglich, dass das Rad die Pat. leicht zur Seite und etwas auf die linke Seite gerollt, also das rechte Becken infolge Gegenrotation (?) gehoben hat. Es kam nach dieser Annahme der linke Schrägdurchmesser (vorn rechts — links hinten) senkrecht zur Ebene das Becken zu stehen, die Kompression halb im queren, halb im linken Schrägdurchmesser und so die doppelte Vertikalfraktur rechts zustande. Dann rollte das Rad weiter von rechts oben nach links unten zur Pfanne, stemmte den vorderen linken Pfannenrand gegen den Schenkelhals, der — was bei der Jugend des Pat. erklärlich — nicht brach, sondern zugleich mit dem

Trochanter major als Hypomochlion den Oberschenkelkopf unter Nachgeben und Einreissen der Kapsel nach hinten aus der Pfanne heraushebeln half.

2. ist aber auch eine Kompression in mehr sagittaler Richtung möglich. Die Pat. lag besinnungslos, also auch reaktionslos, in Kleidern, auf dem Rücken. Der Radius des Lastwagenrades ist aber grösser wie der Diameter Baudeloque; es wirkte daher das Rad weniger in horizontaler Richtung, weniger fortschiebend, als von oben nach unten auf den Beckenrand, zumal es von den Kleidern grösseren Reibungswiderstand vorfand; es drückte den rechten Beckenrand nach unten, rollte dann die schiefe Ebene (rechter Beckenrand — Symphyse) hinauf, also zwar verhältnismässig langsam, aber infolgedessen grade ebenso kräftig das rechte Becken in dem mehr sagittalen Durchmesser (rechter horizontaler Schambeinast – rechtes Kreuzdarmbeingelenk) komprimierend, so dass dann der doppelte Vertikalbruch zustande kam. Dann rollte das Rad über die Symphyse hinweg und die andere, linke, nach abwärts geneigte schiefe Ebene (Symphyse — linke Pfannengegend) um so schneller hinab, ohne — infolge der kürzeren Einwirkung auf das linke Becken — hier einen Bruch zu erzeugen, sondern stemmte den linken vorderen Pfannenrand gegen den Schenkelhals und rief, wie bei 1. schon gezeigt, die Luxatio ischiadica sinistra hervor. Diese zweite Auffassung erscheint mir bei dem Verhältnis vom Radradius zum Diameter Baudeloque die natürlichere zu sein.

Eine weitere Eigentümlichkeit des vorliegenden Falles ist die beginnende Osteomyelitis an der hinteren Frakturstelle, zumal sich keine Ursache, Infektion von Hals-, Lungen-, Genitalerkrankung oder Hautwunden aus, nachweisen liess. Hautwunden oder Blutergüsse fehlten übrigens gleich nach der Verletzung. Man müsste an eine Infektion von einem kleinen, leicht übersehbaren Furunkel oder überstandenen Angina aus denken. Dann stände der Fall im Gegensatz zu den Ergebnissen der Versuche

von Grawitz u. a. über die Infektionsmöglichkeit einer unkomplizierten Fraktur, dass nämlich die Vereiterung erst eintritt, wenn durch die Zufuhr grosser Mengen von Bakterien die Widerstandsfähigkeit des ganzen Organismus enorm geschädigt ist. Man könnte allerdings annehmen, dass die Bakterien die Überhand erst gewonnen, nachdem Pat. durch das längere Krankenlager von 6 Wochen beim Auftreten der Osteomyelitis in ihrer Widerstandsfähigkeit bedeutend geschädigt war. Denn wenn die Vereiterung einer Fraktur — nach der Angabe von anderer Seite — wirklich so leicht möglich wäre, dann wäre es zu verwundern, warum dieselbe nicht schon früher eingetreten ist, wo die Blutextravasate, Verletzungen der angrenzenden Gewebe an der frischen Fraktur doch einen vorzüglichen Nährboden für Bakterien lieferten.

Fall X. Eisenbahnarbeiter Hermann H., 45 J. alt aus Prenzlau.

Anamnese: Pat., früher stets gesund, wurde am 4. Nov. 97, $3^1/_2$ früh im Maschinenschuppen von einer Lokomotive an die Mauer gepresst, in der rechten Hüfte gefasst und das Becken in frontaler Richtung komprimiert. Pat. verlor das Bewusstsein und wurde per Bahn sofort nach hiesiger Klinik geschafft. Pat. konnte keinen Urin, nur etwas Blut lassen.

Status praesens. 3. XI. 10 Uhr Vormittag: Der Pat., ein kräftiger Mann, ist bei Bewusstsein und hat heftige Schmerzen in der Beckengegend bei Bewegungen des Rumpfes und der Beine, am Hinterkopf eine 3 cm grosse Lappenwunde. Der Puls ist klein, regelmässig, die Zahl beträgt ca. 110 i. d. Min. — Das Skrotum ist prall gefüllt, ödematös, kindskopfgross, durch Blutextravasate blau tingiert, ebenso das Perineum und beide Inguinalgegenden. Die rechte Beckenschaufel ist beweglich, gleichzeitig bestehen Schmerzen in der Nähe der Symphyse. Der horizontale Ast des Os pubis ist gleichfalls gebrochen. Die Fraktur des Os pubis ist zu fühlen; seitliche Kompression ergiebt vorn und hinten Schmerzhaftigkeit und Crepitation, doch wird von einer genauen Untersuchung nach dem Sitz der anderen Frakturen abgesehen, da die Schwere der Blasen- und Urethraverletzung einen raschen Eingriff erfordert. Das rechte Bein kann aktiv nicht, passiv nur unter Schmerzen bewegt werden. Das linke Hüftgelenk ist frei. Die rechte Hüftgegend ist gequetscht und weist eine handgrosse Hautabschürfung auf. — Der Versuch zu katheterisieren misslingt,

deshalb wird in Narkose das Skrotum bis auf den Grund gespalten; es fliesst dabei viel ödematöse und urinartige Flüssigkeit aus. Ebenso wird das Perineum durch einen Längsschnitt und 2 Schrägschnitte, von jenem abgehend, bis zur Blase gespalten. Es zeigt sich die Urethra kurz vor dem Blasenhalse total abgerissen, ebenso 4 cm peripher 2. Harnröhrenriss, ferner befindet sich an der vorderen Blasenwand ein ca. 4 cm breiter Riss, aus dem sich noch Urin entleert. Sämtliches Gewebe ist mit Urin infiltriert, blutet im Bereiche der Schnitte gar nicht. — Die Ränder des Blasenrisses werden mit 2 Seidennähten aneinandergelegt; darnach wird ein Katheter in die Urethralmündung gelegt und mit Silberdraht befestigt. Die Wunde wird lose mit Jodoformgaze tamponiert und feucht verbunden. Der Pat. kommt in eine Rauchfuss'sche Schwebe, unter sich ein Stechbecken zum Auffangen des Urins. Da der Katheter nicht gehalten, wird er am folgenden Tag entfernt; die Urinentleerung findet nun direkt durch die Wunde in das untergestellte Gefäss statt. Pat. wird täglich in derselben Weise wie oben verbunden und gebadet. Er hat während der nächsten 14 Tage täglich Temperatursteigerung bis 38.2 abends. Sein Allgemeinbefinden ist gut; er hat keine Schmerzen, liegt aber nicht ruhig, sodass Urin vielfach nicht in das Gefäss, sondern teils in die Schwebe, teils ins Bett geht. Infolge des Nassliegens stellt sich auf dem Glutaei leichter Dekubitus ein. Die Hautquetschung, die bis auf das blossgelegte Rete Malpighi sich erstrekt, ist nach 14 Tagen nahezu geheilt. Der Appetit ist gut, Stuhlgang noch nicht vorhanden. Gegen Ende des Novembers entwickeln sich aus den leichten Temperatursteigerungen öfters schwere Fieberattaquen, ohne dass ein Abscess entdeckt werden konnte. Der Harn fliesst ziemlich klar und frei durch die Wunde ab, die sich allmälig durch Granulationsbildung und Epithelisierung vom Rande her schliesst. Pat. ist sehr abgemagert, nicht immer bei klarem Bewusstsein. Auf beiden Glutaei, bes. rechts, sind durch den Druck der Beckenschwebe Dekubitusdefekte bis in die Muskulatur, dagegen nicht bis auf den Knochen entstanden. Die Kopfwunde ist nahezu geheilt. Die Umgebung des Decubitus wird mit Zinksalbe, der Dekubitus selbst durch Auflegen von mit Zinksalbe bestrichenem Mull, die tiefsten Stellen noch mit Kampferwein gepflegt. Das in der letzten Woche des Nov. eingetretene Oedem des rechten Beines (Verdacht auf maligne Thrombose der V. femor.) ist durch Hochlagerung zurückgegangen. Pat. ist seit Ende Nov. fieberfrei, resp. subfebril. Die Schwebe wird entfernt. Pat. wird zum Verbandwechsel auf die Bahre gelegt, vorn gereinigt, dann auf den Bauch gedreht und Decubitus und Wunde versorgt.

Dabei beginnt er sich schon selbst, auf die Ellenbogen und Kniee gestützt, mit dem Becken hochzuheben, ein Zeichen, dass die Fraktur konsolidiert ist. Nachher kommt Pat. wieder ins Bett, auf Wasserkissen; das Bett ist nach unten geneigt, so dass Harn und Wundsekret bequem abfliessen kann. — Im Dez. hält sich die Temperatur meist unter 38. Pat. ist zwar sehr abgemagert, beginnt aber jetzt, etwas ruhiger zu werden. Der Dekubitus ist an mehreren Stellen schon völlig geheilt. Nur der grösste etwa handtellergrosse ist noch vorhanden, aber zum grossen Teil rein granulierend. Dagegen beginnt wieder über der Kreuz-Steissbeingegend neuer Decubitus. Die Operationswunde ist bis auf einen schmalen Gang, der bis in die Blasenwunde führt, geheilt. In der Mitte zwischen Blasen- und äusserer Operationswunde ist auf der rechten Seite eine deutliche Knochenprominenz zu fühlen, welche unbeweglich, wie auch die Darmbeinschaufel fixiert ist. — In den letzten Tagen des Dez. treten wieder schwere Fiebererscheinungen bis 39,1° auf. Lunge und Herz sind frei. Wahrscheinlich rührt die Steigerung von dem schweren Dekubitus her, der, in der Kreuzbeingegend, in den letzten Tagen stark zunahm. Es besteht Obstipation, so dass die Stuhlentleerung ungefähr alle 6 Tage mittels Ricinus herbeigeführt werden muss. Dabei klagt Pat. nicht über Schmerzen, nimmt in befriedigender Weise Nahrung auf, schläft viel, auch bei Tage, offenbar ein Zeichen beginnender Somnolenz. Der Dekubitus wird durch Aufbinden eines Luftringes, bei entsprechender Lagerung des Oberkörpers auf Wasserkissen zu bessern gesucht, ferner durch täglichen, 1—2 maligen Verbandwechsel und öfteres Baden. Da sich auch bei dieser Luftkissenlagerung keine Besserung des Dekubitus einstellt, wird anfangs Januar 98 ein Versuch mit Lagerung auf weich gepolsterten, quer über das Bett gespannten Gurten gemacht, derart, dass die Dekubitusstellen frei liegen und der Urin direkt in das Steckbecken abfliessen kann. Jedoch auch dieser Versuch misslingt; noch ehe der alte Dekubitus sichtbar gebessert ist, entsteht neuer an den aufliegenden Teilen. Die verschiedentlich bis auf den Knochen gehenden Dekubitusflächen erreichen jetzt zusammen eine Grösse von 2 Handteller-Breite. Eine Fistel, seitlich rechts von der Mittellinie, führt zu einer grösseren Abscesshöhle welche bis in die Gegend der Articulatio sacro-iliaca reicht. Es ist zu befürchten, dass von hier aus die Bruchstelle inficiert wird. — In der ersten Woche des Januar nimmt das Fieber ausgesprochen septischen Charakter an (morgens 37,9, abends 40,2). Pat. ist nur wenig bei klarem Bewusstsein. Der Dekubitus zeigt keine Besserung, aber auch keine weitere Ausbreitung, da zum Ersatz für die Gurtenlagerung durch neue Lagerung auf 2

quere Wasserkissen mit Zwischenabstand für die Beckengegend für Linderung gesorgt ist — die Wasserkissen sind auf Querbretter gelegt, die ihrerseits wieder auf seitlichen Längsbrettern ruhen, sodass unter dem Körper des Pat. ein Raum von ca. 50 cm Höhe bleibt. Neue Komplikationen lassen sich nicht feststellen.

Unter allmählich zunehmenden marantischen Erscheinungen tritt am 12. I. 98 der Exitus letalis ein.

Autopsie: Grosse, kräftig gebaute, stark abgemagerte männliche Leiche. Die Haut ist weiss. An der Kreuzbeingegend besteht in grossem Umfange brandige Zerstörung, die bis in die Muskulatur hineinreicht. Der Penis ist klein, pigmentiert. An seiner Wurzel beginnt eine zunächst lineare, nach dem Damm zu immer breiter werdende Narbe, welche etwa in der Mitte des Perineum in eine bequem für einen Finger zugängliche, ringsum vernarbte Fistelöffnung übergeht. Aus der letzteren entleert sich etwas klarer Urin nebst kleinen Eiterfetzen. Von der Symphyse wird mit 2 Ovalärschnitten, die hinter der Analöffnung zusammenstossen, die Haut durchtrennt. Beim Ablösen des Penis unter der Symphyse stösst man auf einen Eiterherd, der von grünlichen Wandungen begrenzt ist. Bei dem Palpieren ist nur rechts, entsprechend dem horizontalen Schambeinast ein Knochenwiderstand zu fühlen; links ist das Gewebe hier von derber, ligamentöser Beschaffenheit ohne fühlbaren Knochen. Der erwähnte, von grünlicher Jauche erfüllte Abscess führt geradewegs in die Blase, wo am Übergang der Blase in den Eiterherd noch eine zur Schlinge geknüpfte Seidennaht gelegen ist. Die Blase ist eng um die Schleimhaut stark gefaltet, diffus gerötet, etwas ödematös (haemorrhagische Cystitis). 2 cm vor dem Übergang des Abscesses in die Blase kommt man in einen Federkiel-dicken Fistelgang von ca. 3 cm Länge, der sich in die am Perineum beschriebene Öffnung entleert. Der unter der Symphyse liegende Jaucheherd verbreitet sich nach rechts in die Schenkelbeuge, verläuft hier längs der A. und V. femoralis unter umfangreicher Zerstörung der Adduktoren auf ca. 10 cm abwärts; noch in weiter Entfernung trifft man in der Gefässscheide einzelne Eiterherde. Trotzdem sind A. und V. femoralis rechts von flüssigem Blut erfüllt, ihre Intima ist durchaus zart. Am Übergang der V. iliaca in das Becken sieht man eine buckelige Verwölbung des Venenlumens, welches durch ein dickes Knochenfragment hervorgebracht wird, das rechts einen spitzen Vorsprung in das Becken bildet (das laterale Ende des horizontalen Schambeinastes). Die Urethra wird am Rücken des Penis — der besseren Demonstration wegen — aufgeschnitten; dicht vor dem Übergang in die erwähnte

Fistel endigt sie blind in dem Narbengewebe. — Die inneren Organe sind im wesentlichen ohne pathologischen Befund. Es besteht beiderseits leichte Nephritis parenchymatosa. Das ganze subperitoneale Gewebe zeigt starke Blaufärbung, die gegen die Beckengegend zunimmt.

Das Becken selbst erscheint auf der rechten Seite stark verengt (cf die Abbildungen). Es ist rechts seitlich von der Artic. sacroiliaca, vertikal durch die Darmbeinschaufel, und an der Emin. ileopectinea eingebrochen und das ganze ausgebrochene Os coxa nach innen gedreht. Dabei haben sich die durch das Foramen obturatorium abgebrochenen Rami horizontalis und descendens ossis pubis, sonst annähernd frontal gestellt, in die sagittale Ebene gedreht und besonders der horizontale Schambeinast ragt weit in die Kleinbeckenhöhle hinein. Ausserdem ist die Beckenschaufel in der Richtung der Linea arcuta gebrochen; ebenso ist der Trochanter major dexter frakturiert. Die erstere Bruchlinie ist bindegewebig geheilt. An den andern Bruchstellen sind gleichfalls Narbenvorgänge zu konstatieren, aber es zeigt sich Vereiterung besonders der hinteren Darmbeinfraktur. In der Gegend der Spina iliaca posterior superior ist noch ein grosses dreieckiges Stück vom Darmbein abgesprengt. Die Symphyse ist gesprengt, und der Spalt wird nur durch ligamentöses Gewebe überbrückt.

Epikrise. Dieser Fall ist ein typischer doppelter Vertikalbruch nach Malgaigne infolge frontaler Kompression. Das Präparat, dessen Abbildungen, aus geübter Hand stammend, in wunderschöner Weise diese Verhältnisse veranschaulichen, beweist sehr deutlich die kolossale Gewalteinwirkung, zugleich ein Beleg für das von Areilza gefundene Resultat, dass selbst bedeutende Gewaltwirkung bei frontaler Kompression meistens nur Frakturen der angegriffenen Beckenhälfte hervorruft. Die Komplikationen: Blasenriss 2malige Ruptura urethrae, ausgedehnte Urininfiltration, schwere Beckenabscesse, Vereiterung der Frakturen, bedeutender Dekubitus, schliesslich Sepsis mit tötlichem Ausgange, zeigen zur Genüge, wie ungünstig, ja infaust Prognose und Verlauf der komplizierten multiplen Beckenringbrüche ist; trotz rechtzeitigen chirurgischen Eingreifens, sorgfältigster Pflege der Abscesse und des Dekubitus waren alle Bemühungen erfolglos!

Interessant ist auch die Aufklärung, die uns die Autopsie über die Ätiologie der 4 Wochen nach der Verletzung auftretenden Schwellung des rechten Beines liefert. Dieselbe ist nicht durch eine Thrombose der Vena iliaca dextra hervorgerufen worden, was bei den in der Nähe befindlichen Abscessen mit Recht vermutet werden konnte, sondern durch Vorspringen des lateralen Endes des horizontalen Schambeinastes in das Beckeninnere und die sich allmälig stärker entwickelnde Kallusmasse. Die Wandung der darüber hinweggehenden Vena iliaca dextra wurde eingebuchtet, das Innere verengt und der Rückfluss des Venenblutes sehr verhindert. Die Schwellung ging nach einiger Zeit zurück, nachdem sich das elastische Gefässrohr der Zerrung angepasst, gedehnt und an der betreffenden Stelle erweitert hatte. Es wäre dies ein Analogon zu Fall II, wo die durch Kälte, Blässe, Anästhesie vorgetäuschte Embolie der unteren Extremitäten-Arterien sich auch auf vorübergehende Kompression der Arteriae iliacae zurückführen lässt.

Gewisse Aehnlichkeit zeigt dieser Fall mit dem vorigen (IX) durch die erst spät eintretende Infection der Bruchstellen. Die vereiterten Fracturen zeigen bindegewebige Vernarbung, zum teil Kallusbildung. Die Wirksamkeit der Bacterien, die Vereiterung, kann also erst nachher eingetreten sein, da es sonst erst gar nicht zu Narben- und Kallusbildung hätte kommen können. Die Bacterien bekamen erst die Oberhand zu ungehinderter Entfaltung, nachdem es schon zu allgemeinem Verfall der Kräfte — Sepsis — gekommen war (cf. die bei IX. angeführten Resultate von Grawitz). Und zwar kam die Infektion wahrscheinlich zu stande hinten von dem weitausgedehnten Decubitus, vorn von der Urethrotomiewunde und der folgenden schweren Beckenphlegmone aus.

Am Schlusse meiner Arbeit ist es mir eine angenehme Pflicht, meinen hochverehrten Lehrern, Herrn Geheimrat Prof. Helferich für die gütige Überweisung des Themas und des Materials sowie Anleitung bei der Abfassung der Arbeit, nicht minder Herrn Prof. Grawitz für die liebenswürdige Überlassung des Sektionsprotokolles und des Präparates und Erklärung auch an dieser Stelle meinen ehrerbietigsten Dank zu entbieten.

Litteratur.

1. Areilza: Resultados experimentales y clinicos de las presiones transversales de la pelvis. Madrid 1891. Centralbl. f. Chir. 1891. 14.
2. Bartels: Die Traumen der Blase. Archiv f. klin. Chir. Bd. XXII
3. Katzenelson: Über Frakturen des Beckenringes. Deutsche Zeitschrift für Chirurgie XLI.
4. König: Die Krankheiten der Harnröhre. Deutsche Chirurgie.
5. Kusmin: Über Beckenfrakturen. Wiener med. Jahrb. 1882. — Centralbl. f. Chir. 1883. 1.
6. Michaelis: Über Beckenfrakturen. Schmidts Jahrbücher Bd. CCXXXV.
7. Oberst: Über Zerreissungen der Harnröhre. Volkmanns Samml. klin. Vorträge 210.
8. Riedinger: Über Beckenfrakturen. Archiv f. klin. Chir. Bd. XX.
9. Roser: Handbuch der anat. Chirurgie.
10. Streubel: Zur Casuistik der Beckenfrakturen. Schmidts Jahrbücher Bd. CXXVIII.

Lebenslauf.

Verfasser dieser Arbeit, Friedrich Karl Alexander Hertwig, wurde am 5. März 1874 zu Mittelwalde, Grafschaft Glatz, als Sohn des Kaufmanns Alexander Hertwig geboren. Er besuchte die evangelische Elementarschule, sowie das katholische Gymnasium zu Oppeln, welches er März 1894 mit dem Zeugniss der Reife verliess. In Greifswald widmete er sich dann dem Studium der Medicin, bestand im Februar 1896 das Tentamen physicum, 6. Februar 1898 das Tentamen medicum und 15. Februar 1898 das Examen rigorosum. Während seiner Studienzeit zu Greifswald besuchte er die Vorlesungen, Kliniken und Kurse folgender Herren Professoren und Dozenten:

Ballowitz, Bonnet, Gerstaecker (†), Holtz, Landois, Limpricht, G. W. Müller, Oberbeck, Schmitz (†), F. W. Semmler, Solger, Sommer. — Arndt, Busse, Grawitz, Heidenhain, Helferich, Hoffmann, Krabler, Loeffler, Mosler, Peiper, Pernice, v. Preuschen, O. Schirmer, Strübing, Tilmann.

Allen diesen Herrn, seinen hochverehrten Lehrern, spricht Verfasser seinen aufrichtigen Dank aus, insbesondere Herren Prof. Bonnet, Herrn Prof. Solger, Herrn Geh. Med. Rat Helferich und Herrn Geh. Med. Rat Mosler, bei denen er als Volontär, resp. Famulus thätig sein durfte.

Thesen.

I.

Bei der Diagnose der Beckenfrakturen ist Ileopsoas- und Blasenlähmung nicht als ausschlaggebendes Symptom zu verwerten, dagegen Harnröhrenzerreissung.

II.

Die Vivisektionen sind in den medicinischen Wissenschaften unentbehrlich.

III.

Der vernünftige und vorsichtige Gebrauch des Radfahrens ist schwächlichen Personen zur Förderung ihrer Gesundheit zu empfehlen.

Fig. 1. Fall X.

(Vorderansicht.)

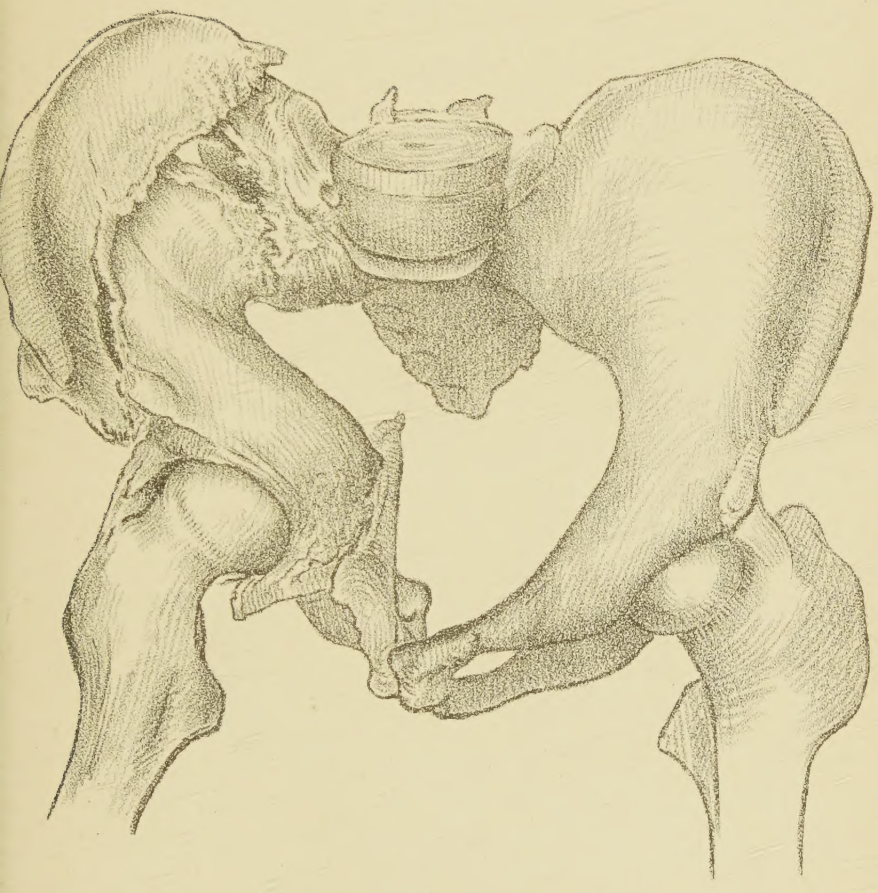

Lith. Anstalt von Julius Abel.

Fig. 2. Fall X.

(Rückansicht.)

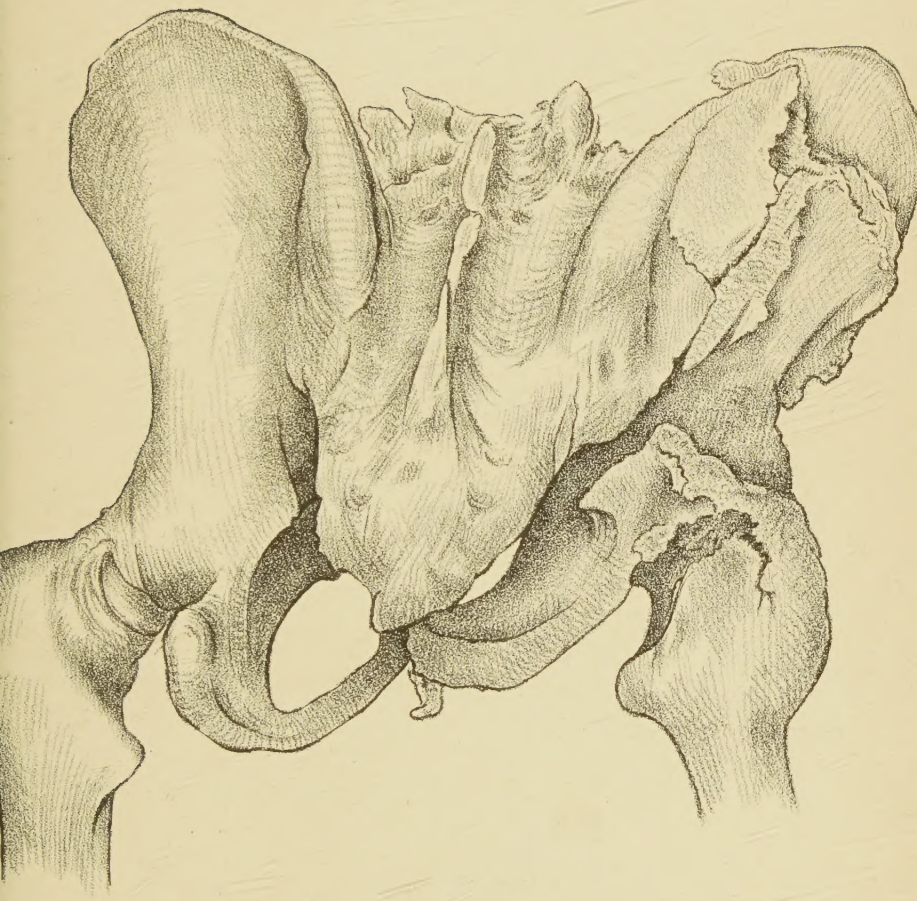

Lith. Anstalt von Julius Abel.